Über die Leucocyten-Resistenz bei Carcinomkranken.

Zugleich ein Beitrag zur Differentialdiagnose zwischen Ulcus und Carcinom ventriculi.

Inaugural-Dissertation

zur

Erlangung der Medizinischen Doktorwürde vorgelegt der Hohen Medizinischen Fakultät der Albert-Ludwigs-Universität zu Freiburg im Breisgau

ACAD.
LUGD.BAT.
BIBL.

von

Hedwig Hillger

aus Hannover.

Hannover 1914.

Wilh. Jürgens Buchdruckerei.

Gedruckt mit Genehmigung der Medizinischen Fakultät
der Universität Freiburg i. Brg.

Dekan: Geh. Hofrat Prof. Dr. Aschoff.

Referent: Prof. Dr. de la Camp.

Meinen lieben Eltern
in Dankbarkeit gewidmet.

Digitized by the Internet Archive
in 2026

https://archive.org/details/IA41545323_0063

Die Frage nach der Bedeutung und dem Wesen der Phagocytose hat schon eine große Zahl von Bearbeitern gefunden, aber erst kürzlich ist es durch die Untersuchung von Stuber u. Rütten gelungen, das Wesen der Phagocytose auch klinisch-experimentell genauer zu erforschen und eine Methode zur Bestimmung der vitalen Äußerung der Leucocyten auszubauen, die sich auch am Krankenbett durchführen läßt.

Nachdem nun durch diese Untersuchungen erwiesen war, daß die Lipoide des Blutserums den Hauptfaktor für die vitale Aktivität der Leucocyten bedeuten; daß der Lipoidspiegel des Serums beträchtlichen Schwankungen — und zwar im quantitativem Sinne — besonders unter pathologischen Verhältnissen unterworfen ist, war es für mich von Interesse, unter Zugrundelegen dieser Anschauung zunächst das Blut Carcinomkranker zu untersuchen.

Die Versuche wurden nach der von Stuber u. Rütten ausgearbeiteten Methode, die auf die Lipoidreaktion begründet ist, ausgeführt. Da von anderer Seite schon bewiesen war, daß im Blute Carcinomkranker eine beträchtliche Vermehrung der Lipoide stattfindet, war a priori anzunehmen, daß diese Tatsachen auch mittels der oben erwähnten Methode zum Ausdruck kommen würde.

Mit Zuhilfenahme einiger Krankengeschichten und Kurven will ich versuchen, die gefundenen Resultate darzulegen.

Nikolaus B. 55 Jahre alt. Seit einem halben Jahre Schluckbeschwerden. Röntgendurchleuchtung: im ersten schrägen Durchmesser ist das Mittelfeld diffus getrübt, besonders in der Gegend der Bifurkation und oberhalb derselben intensive Schattenbildung. In der Höhe der Bifurkation ist ein unregelmäßig gestalteter, dichter Schatten von etwa Markstückgröße, der sich von der anderen diffusen Trübung abhebt. Der geschluckte Bismutbrei bleibt hinter der Aorta liegen und gleitet nur allmählich im dünnen Strahl durch die komprimierten Teile des Oesophagus, bogenförmig verlaufend, hindurch.

Diagnose: Tumor mediastini, ausgehend vom Oesophagus (Ca).

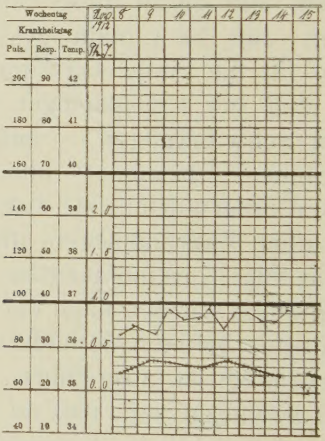

——— = Temperatur

+++ = phagocytärer Index

Der anfänglich tiefe Index steigt etwas an, während die Temperatur niedriger wird, um kurz vor dem Exitus letalis steil abzufallen bis zu einem Minimum von 0,2.

Jakob V., 63 Jahre alt. Durchleuchtung: keine Stenose des Oesophagus. Deutliches Stauen des

Bismutbreies an der Cardia, deutliche Antiperistaltik. Der Brei wird nur im dünnen Strahl in den Magen entleert. Blutprobe im Stuhl positiv. Patient wurde nicht operiert. Am 26. V. leicht gebessert entlassen.

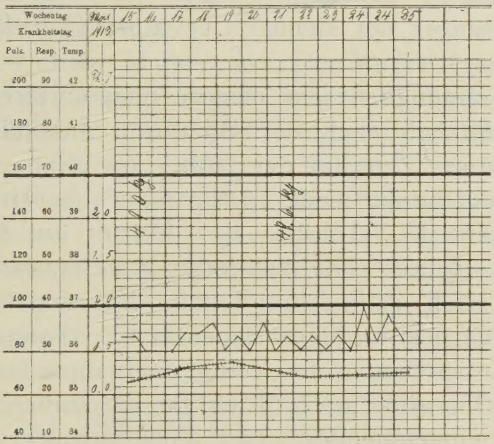

Der niedere Index steigt etwas an, ohne jedoch die Höhe von 0,5 zu überschreiten.

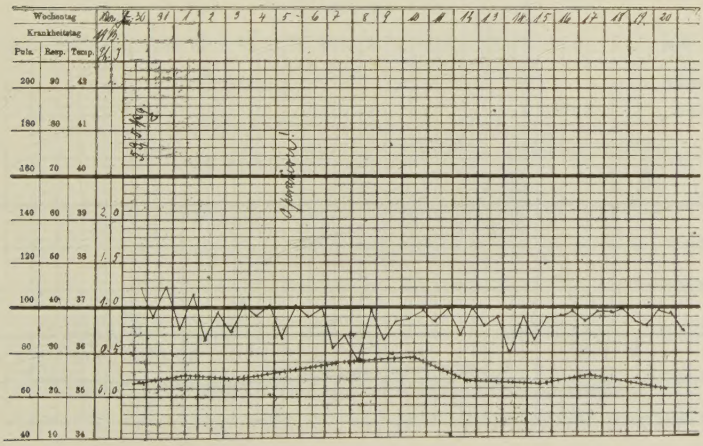

Anton F., 41 Jahre alt. Das Probefrühstück ergibt folgende Resultate: freie H Cl. fehlt. Gesamtazidität 50. Milchsäure positiv. Im Stuhl findet sich Blut. Röntgenbefund: Füllungsdefekt des Pylorusteiles. Druckschmerz daselbst. Verschwommene Grenzen der kleinen Curvatur. (Tabelle S. 7 unten.)

Der anfänglich sehr niedere phagocytäre Index steigt plötzlich nach der Operation an; hält sich eine gewisse Zeit auf der Höhe, um dann allmählich wieder zu der niederen Norm zurückzusinken.

Pauline K., 33 Jahre alt. Mutter am Magenkrebs gestorben. Die nüchterne Magenausheberung ergab: reich retinierten Inhalt, Nahrungsbröckel, freie H Cl positiv, Gesamtacidität 67. Sanguis positiv. Entsprechend der Röntgenaufnahme fand sich bei der Operation am 6. II. ein die Circumferenz des Pylorus einnehmender, etwa gänseeigroßer, harter, höckriger Tumor. Auch die regionären Lymphdrüsen waren bereits carcinomatös infiltriert. Es wurde die Gastroenterostemia anterior ausgeführt.

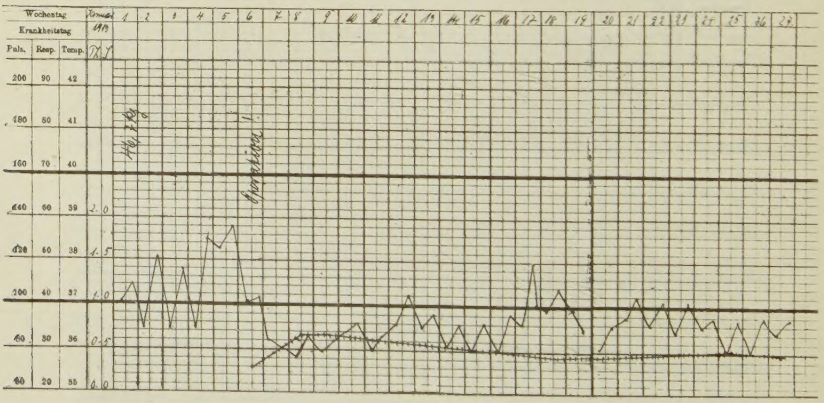

Der zunächst unter 0.5 stehende Index steigt nach der Operation bis auf 0.7, klingt aber nach der Operation allmählich wieder ab, ohne jedoch die niedere Stufe wie vordem zu erreichen, was wohl mit dem relativen Wohlbefinden der Patientin zusammenhängen mag.

Heinrich X., 34 Jahre alt. Der Magenbefund nach dem Probefrühstück ergab: freie H Cl. negativ, Gesamtacidität 15. Milchsäure negativ. Im Stuhl Blut positiv. Röntgenbefund: völliger Defekt des Antrum- und Pylorusteiles. Die Peristaltik ist sehr lebhaft und durchaus cardiawärts gerichtet. Die Operation am 14. XI. 12 ergab: Der Magen war fast vollständig in Tumor verwandelt. Mit Mühe gelang es, die Gastroenterostemia posterior retrocolica zu machen.

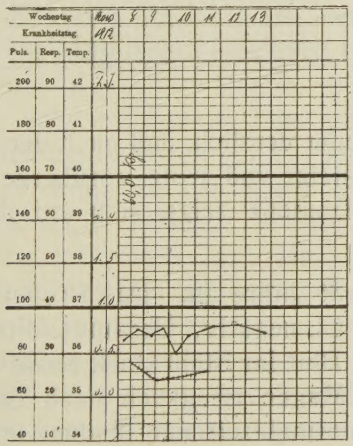

Auch hier finden wir eine sehr niedere phagocytäre Kurve.

Anna E., 39 Jahre alt, wurde im Januar 1913 mit Gastroenterostemia wegen inoperabelen Car-

cinom an der Pylorusgegend operiert. Es fanden sich auch Metastasen im Netz und in den regionären Lymphdrüsen. Patientin suchte zwecks therapeutischer Röntgenbestrahlung die hiesige Klinik auf.

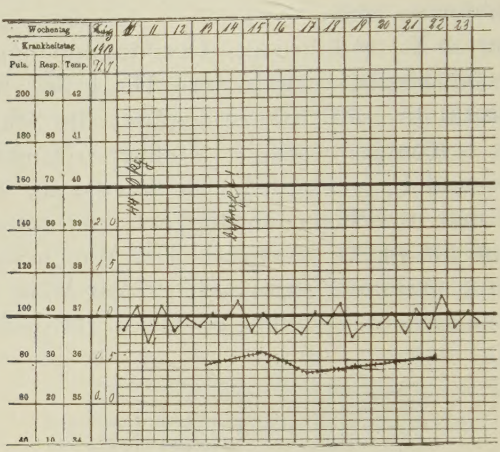

Man erkennt deutlich, daß nach der Bestrahlung der Index ansteigt und trotz vorübergehendem Absinkens die Tendenz zeigt, sich auf der Höhe zu halten.

Josef P., 36 Jahre alt. Das Probefrühstück ergab: Freie H Cl. negativ. Gesamtacidität 30, Milchsäure positiv, Blut im Stuhl stark positiv. Röntgenbefund: Der Magen ist gleich nach der Einnahme von der Bismutmahlzeit nur in dem unteren, stark erweiterten Teil mit Brei gefüllt. Pylorusteil nach rechts verlagert, intensive Peristaltik. Nach 8 Stunden war der Magen noch gefüllt. Bei der Operation wurde ein walzenförmiger Tumor in der Pylorusgegend entfernt. (Tabelle S. 11.)

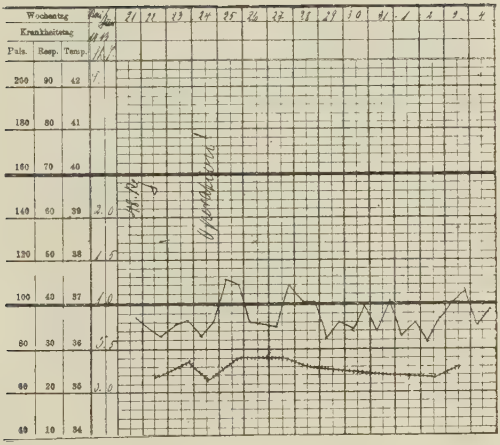

Der Index steigt nach der Operation etwas an, sinkt dann aber wieder zur alten Norm zurück.

Friedrich Xaver D., 63 Jahre alt. Seit einem halben Jahre heftige, krampfartige Schmerzen im Magen. Beim nüchternen Aushebern zeigen sich reichliche Mengen einer schwarzbraunen Flüssigkeit mit vielen unverdauten Speiseresten von der letzten Abendmahlzeit. Die Blutprobe ist stark positiv. Das Probefrühstück ergibt folgende Werte: Freie H Cl. vorhanden. Gesamtacidität 78,5. Keine Milchsäure. Röntgenergebnis: Gastrectasi und Gastroptose — die Operation am 18. III. 13 zeigt, daß ein großer Tumor in der Pylorusgegend vorliegt, der schwer beweglich und fest mit der Leber verwachsen ist. Es wird die hintere Gastroenterostemia gemacht. (Tabelle S. 12.)

Der phagocytäre Index steigt nach der Operation bis 0,5. Leider konnte in den letzten Tagen vor dem Exitus aus äußeren Gründen keine weitere Bestimmung mehr gemacht werden.

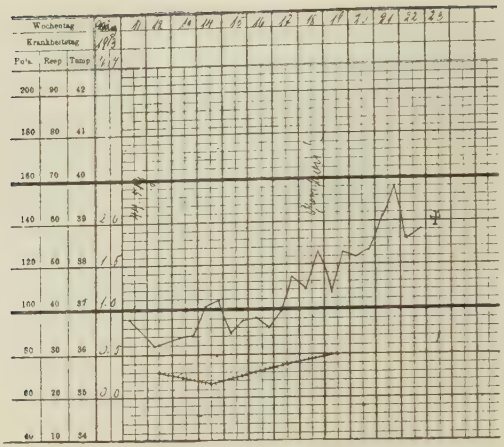

Josef H., 43 Jahre alt, sucht am 5. II. 13 die Klinik wegen krampfartiger Magenschmerzen und Erbrechen auf. Das Probefrühstück ergab: Freie H Cl. fehlt. Defizit 36. Gesamtacidität 30, Milchsäure negativ. Röntgenbefund: Magen breit, Pylorusteil fehlt, tiefe Peristaltik, kleine Curvatur lichter, ebenso der Übergang zum Defekt. Bei der Operation fand sich ein großes Carcinom an der kleinen Curvatur des Pylorusteiles des Magens, mit Leber und Zwerchfell verwachsen. Es wurde eine Y-förmige, vordere Gastroenterostemia vorgenommen. (Tabelle S. 13.)

Auch hier hat die Operation ein Steigen des Index zur Folge, der aber nicht die gleiche Höhe beibehält.

Friedrich E., 70 Jahre alt, sucht am 3. III. 13. wegen Magenbeschwerden die Klinik auf. Probefrühstück: Freie H Cl. negativ. Gesamtacidität 21, Milchsäure positiv, Blut positiv. — Der Röntgenbefund ergibt: Magen lang, Fundusteil erweitert, tiefster Punkt der

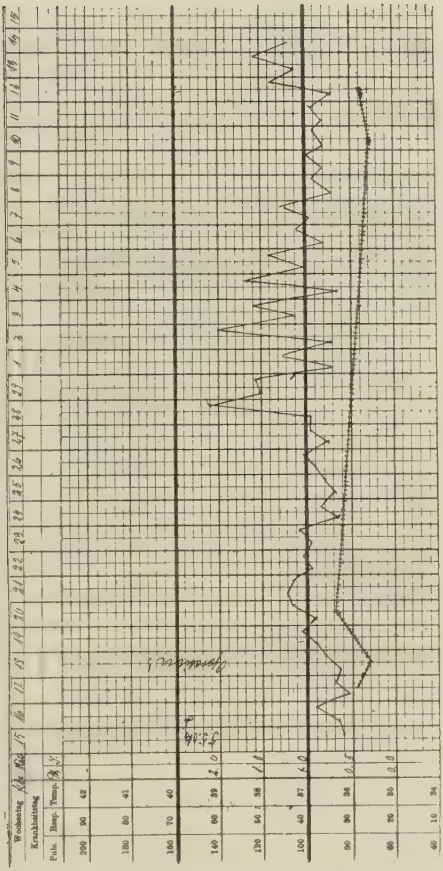

großen Curvatur in Nabelhöhe. Große Schatten des ganzen Pylorusteils. Grenzen der kleinen Curvatur verwaschen. Nach 9 Stunden ist der Magen noch fast ganz mit Brei gefüllt; — am 17. III. 13 wird die Operation ausgeführt. Es lag ein großer Tumor des Magens vor, der in der Pylorusgegend sitzt und an der linken, kleinen Curvatur weit hinaufreicht. Der Magen ist fest mit der Umgebung verwachsen. Es

wird eine Y-förmige vordere Gastroenterostemia gemacht. Am 23. III. erfolgte der Exitus letalis. Diagnose: Carcinom ventriculi ad pylorum an Vorder- und Hinterwand und kleinen Curvatur.

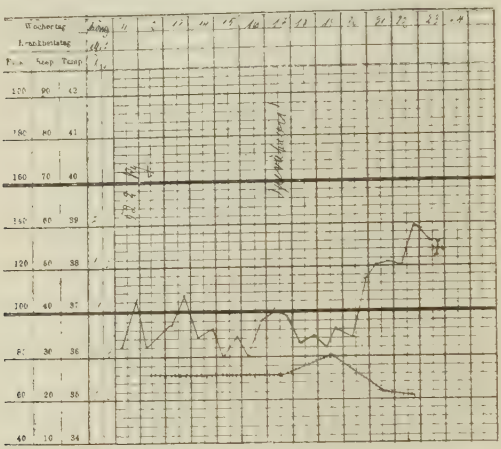

Der niedere phagocytäre Index steigt auch kurz nach der Operation. Er fällt dann aber steil ab und erreicht einen Tag vor dem Exitus ein Minimum von 0,05.

Christian W., 67 Jahre alt, kommt am 3. VI. 1913 wegen Magenbeschwerden in die Klinik. H Cl. positiv. Milchsäure negativ, freie Salzsäure normal. Die Röntgenaufnahmen lassen ein Carcinom vermuten, aber nicht mit Sicherheit diagnostizieren. — Am 12. VI. wird bei der Operation ein etwa hühnereigroßer, harter, unregelmäßiger Tumor an der kleinen Curvatur entfernt. Am 26. VI. erfolgte der Exitus letalis.

Sektionsbefund: Es handelte sich um ein fast an Schilddrüsengewebe erinnerndes, folliculär ge-

bautes Carcinom mit Übergängen zu mehr soliden Strangbildungen mit Andeutung an Plattenepithel.

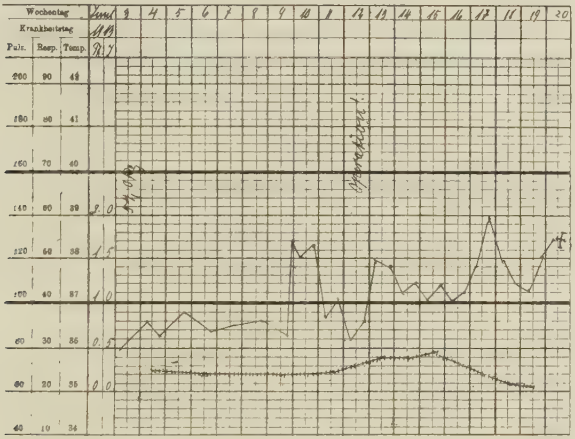

Der anfänglich niedere, phagocytäre Index steigt einige Tage nach der Operation. Der Index fällt dann ständig, um kurz vor dem Exitus schließlich nur noch 0,05 zu betragen.

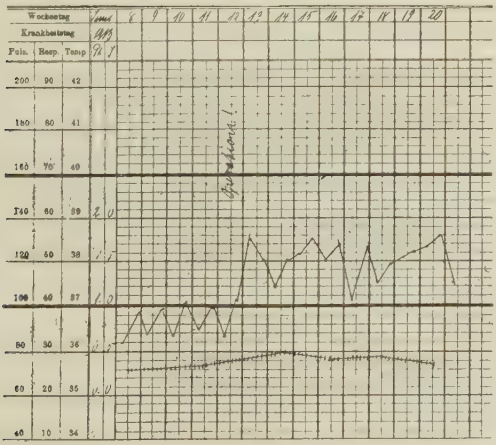

Michael K., 34 Jahre alt. 2—3 cm oberhalb vom Anus fühlt man ein die Vorderseite des Rectum und die seitlichen Partieen einnehmendes Ulcus, dessen Rand wellenartig erhaben ist und sich derb anfühlt. Es ist handtellergroß und läßt sich nach oben umgreifen. Am 12. VI. Operation Kraske. Typischer Schnitt. Das Carcinom wird entfernt. Da es fest mit der Prostata verwachsen war, wird diese größtenteils mit reseziert. (Tabelle S. 15 unten.)

Bewirkt auch die Operation ein Steigen des Index, vermag er sich doch nicht auf der Höhe zu halten.

Barbara K., 69 Jahre alt, wird am 26. V. die rechte Brust amputiert. Es handelte sich mikroskopisch um Scirrhus mammae mit Metastase in den Lymphknoten.

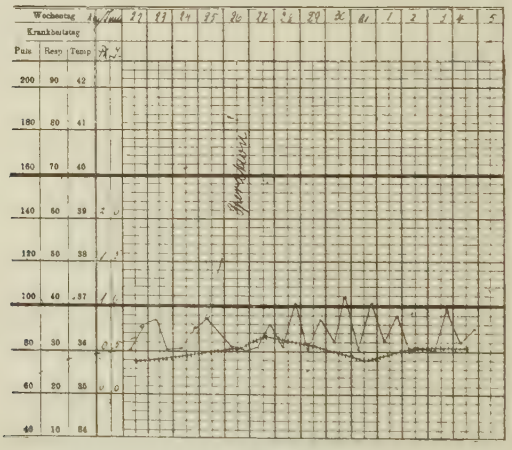

Der Index, der anfänglich relativ hoch steht, hält sich auch nach der Operation eine Zeit lang auf ziemlicher Höhe.

Johanna B., 51 Jahre alt. Vor 5 Jahren wurde die rechte Brust wegen Mammacarcinom amputiert. Seit einem halben Jahre hat Patientin Schmerzen in der linken Kreuzbeingegend, die sich nach abwärts bis ins Femurgelenk erstrecken. — Röntgenbefund: Es handelt sich um Tumorbildung im linken Os sacrum und oberen Teile des Femur.

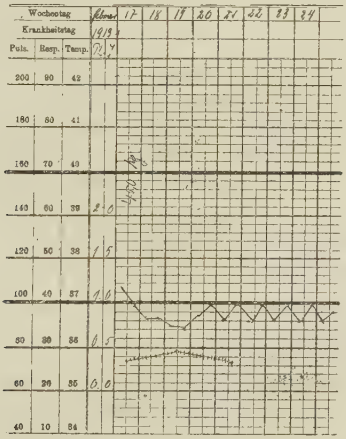

Der Index hält sich auch unter einer Höhe von 0,5.

Aus den gewonnenen Werten geht zunächst hervor, daß der phagocytäre Index in allen Fällen ein Maximum von 0,5 durchschnittlich nicht überschreitet, sondern sich stets unter demselben hält. Da man bei sämtlichen Untersuchungen stets von einer Sooremulsion ausging, die, den Normalindex des Gesunden — = 1 hatte, so geht daraus eindeutig hervor, daß die vitale Aktivität der Leucocyten beträchtlich geschädigt sein muß.

Es zeigt sich ferner, daß bei allen Operierten kurz nach der Operation der phagocytäre Index

	Substanz-Gewicht Blut	Substanz-Gewicht Serum	Freies Cholesterin Blut	Prozent	Freies Cholesterin Serum	Prozent
	g	g	g		g	
Fall I	1,1435	0,7520	0,0023	0,20	0,00205	0,27
Fall II	2,21579	1,23972	0,0059	0,27	0,00242	0,19
Fall III	3,0431	1,58565	0,002955	0,09	0,00363	0,22
Fall IV	2,62944	1,41268	0,01715	0,65	0,0516	3,65
Fall V	2,62944	1,41268	0,00070	0,02	0	0
Fall VI	2,62944	1,41268	0,012045	0,46	0,00067	0,04

deutlich ansteigt, während wir bei den Patienten, die sich dem chirurgischen Eingriff nicht unterzogen, derartige Schwankungen in der phagocytären Kurve nicht wahrnehmen. Es mag dieses Ansteigen des Index bei den Operierten seinen Grund in der Hebung des Allgemeinzustandes durch Entfernung resp. Verkleinerung des toxischen Herdes haben. Auch ist nicht von der Hand zu weisen, daß das Steigen des Index nach der Operation mit der Chloroformnarkose in Zusammenhang steht, da wir das Chloroform als einen lipoidlöslichen Körper ansehen müssen. Der Körper ist dadurch momentan imstande, die ihm zugeführten Stoffe besser zu verwerten, bis dann allerdings schon nach relativ kurzer Zeit die toxischen Resorptionsprodukte wieder die Oberhand gewinnen. Von der Zeit ab sehen wir auch wieder ein deutliches Fallen des Index.

Weiter finden wir den Index bei allen Carcinomkranken relativ noch tiefer herabgesetzt, deren Allgemeinzustand und Körpergewicht auch auf einem

Cholesterin-Ester Blut	Prozent	Cholesterin-Ester Serum	Prozent	Gesamt-Cholesterin Blut	Prozent	Gesamt-Cholesterin Serum	Prozent	Phagocytärer Index (Durchschnitt)
g		g		g		g		
0,0048	0,42	0,0006	0,08	0,00265	0,23	0,0071	0,94	0,50
0,01591	0,71	0,01623	0,50	0,02181	0,10	0,01865	1,50	0,24
0,01110	0,36	0,01121	0,70	0,01405	0,46	0,01484	0,93	0,42
0,01059	0,40	0,00096	0,07	0,02774	1,05	0,05256	3,72	0,24
0,02770	0,10	0,0247	1,74	0,02840	1,08	0,02770	1,88	0,23
0,0006085	0,02	0,00194	0,13	0,0126535	0,48	0,00261	0,18	0,48

tiefen Niveau stehen, während der Index seinen tiefsten Stand kurz vor dem Exitus letalis zeigt.

Schließlich verdient noch der Einfluß der Röntgen- und Radiumbestrahlung auf das Carcinom eine besondere Erwähnung. Leider stand mir zurzeit ein größeres, diesbezügliches Material noch nicht zur Verfügung, da in der hiesigen Klinik die Strahlentherapie erst nach Abschluß meiner Arbeit im vollen Umfange aufgenommen werden konnte. Immerhin können wir aus der Kurve eine deutliche Tendenz zum Steigen erkennen, so daß auch in der phagocytären Kurve deutlich ein therapeutischer Effekt zutage tritt. Selbstverständlich ist das gegenwärtig vorliegende Material viel zu gering, um daraus einen definitiven Schluß ziehen zu können.

Von Interesse war nun, festzulegen, ob sich nicht ganz bestimmte Beziehungen zwischen Blut-Lipoidmengen und den Indexzahlen finden ließen, da das einen wichtigen Faktor mehr in der Sicherung der Diagnosenstellung bedeuten würde.

Es wurden deshalb noch in 6 Fällen von Carcinom Cholesterin und Cholesterinester im Blut quantitativ bestimmt. Jedesmal wurden 50 ccm aus der Armvene entnommen und mit der nach Windaus angegebenen Methode verarbeitet. Die Resultate der Untersuchungen sind in Tabelle S. 18 und 19 oben zusammengestellt:

Aus der Tabelle ersehen wir deutlich eine Vermehrung des freien Cholesterins und der Cholestrinester, besonders auch in den roten Blutkörperchen. Vergleichen wir nun damit die Durchschnittswerte der Indices in den einzelnen Fällen, so sehen wir, daß dort, wo wir die höchsten Prozentziffern des Cholesteringehaltes finden, auch die niedrigsten Werte des phagocytären Indexes sind und umgekehrt.

Noch deutlicher tritt das gleiche aus folgender Kurve hervor:

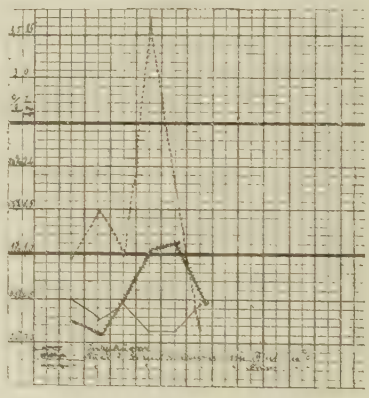

——— = Indexkurve
+++ = Kurve des Gesamtcholesterins im Blut in Prozent
..... = Kurve des Gesamtcholesterins im Serum in Prozent

Wir sehen auch dort, wie der höchste Punkt des Indexwertes mit der niedrigsten Prozentziffer des Cholesteringehaltes zusammenfällt.

Wir finden also im Blute Carcinomkranker eine umgekehrte Proportionalität zwischen Index und Cholesterinmenge, was auch im Einklang mit den experimentellen Untersuchungen von Stuber u. Rütten steht.

Jetzt lag nun der Gedanke nahe, ob sich nicht zwischen Carcinom und Ulcus ventriculi mittels der Methode gewisse Unterschiede auffinden ließen, um daraus evtl. differential-diagnostisch Nutzen ziehen zu können.

Es erfolgten deshalb noch mehrere Bestimmungen bei Magenulcus. Auch hier möchte ich die Resultate unter Zuhilfenahme von Krankengeschichten und Kurven anführen:

Hermann Z., 45 Jahre alt, klagt über Magenbeschwerden und Erbrechen nach jedem Essen. Die

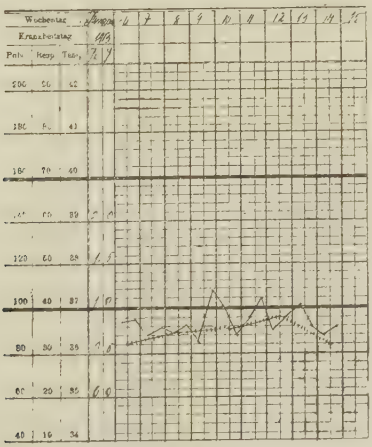

Magenbeschwerden sollen schon seit 20 Jahren bestanden haben. Bluterbrechen war nie da, auch kein Sanguis im Stuhl. — Röntgenbefund: Der Magen ist

nach links verlagert, Achse schräg nach links unten verlaufend. Aufsteigender Teil spitzwinklig-schneckenförmige Einrollung. Ausgesprochener Druckschmerz am Pylorus.

Diagnose: Ulcus ad Pylorum. (Tabelle S. 21.)

Auch hier sinken die Werte nicht unter 0,5.

Marie H., 41 Jahre alt, sucht wegen Schmerzen im Leib die Klinik auf. Regio epigastrica ist stark druckempfindlich. Faeces sanguis positiv. Röntgenbefund: Magen normal geformt; bis etwa in Nabelhöhe reichend. In der Mitte der großen Curvatur spastische Einziehung, die auf Druck sehr tief wird und sich verdoppelt. Gegenüber an der kleinen Curvatur lebhafter Druckschmerz. Im unteren Magenabschnitt lebhafte Peristaltik. Nach $3^1/_2$ Stunden noch reichlicher Brei im Magen, der andere Teil des Breies im Dünndarm.

Diagnose: Ulcus recens der kleinen Curvatur in Magenmitte.

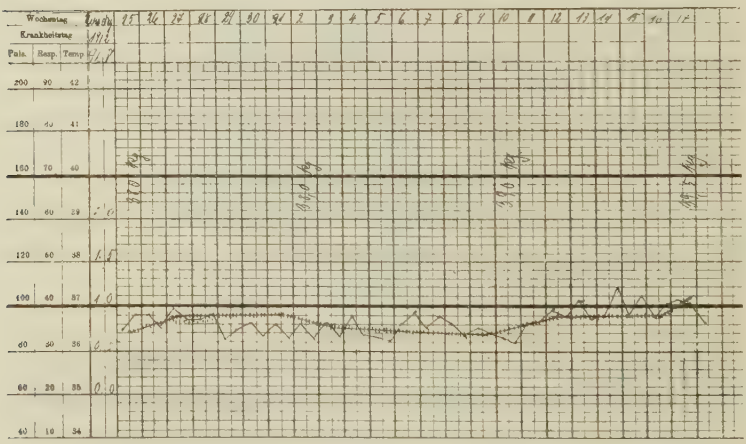

Der anfänglich niedere Index steigt auf 0,9. Nach kurzem, allerdings nur geringem Abfall steigt er wieder. Es mag das mit dem relativen Wohlergehen und auch der Gewichtszunahme der Patientin zusammenhängen.

Luise F., 20 Jahre alt, sucht wegen häufiger Ma-

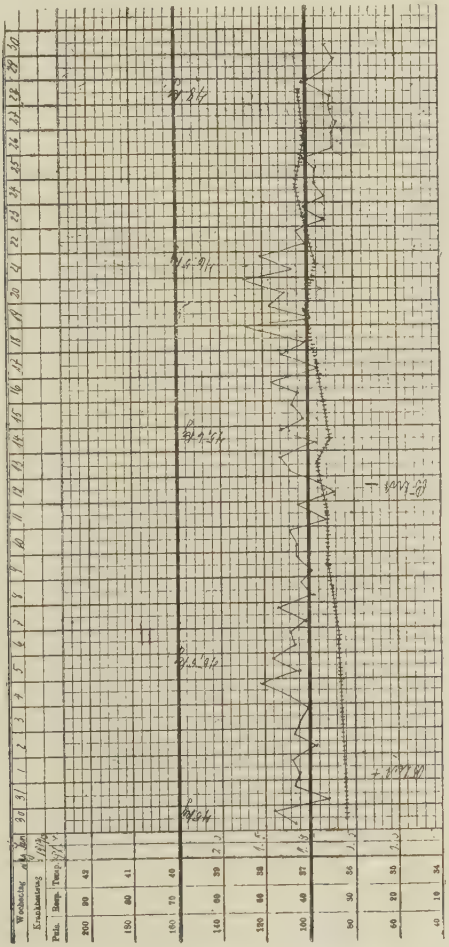

genschmerzen die Klinik auf. Sie erbrach häufig kleine Mengen ganz dunkeln Blutes; auch sah der Stuhl ganz schwarz aus. Im Epigastrium Druckschmerz.

Diagnose: Ulcus ventriculi. (Tabelle S. 23.)

Der niedere Index von 0,6 steigt allmählich, um schließlich die Höhe von 1,1 zu erreichen. Auch hier sehen wir ein gleichmäßiges Steigen, das Hand in Hand geht, einerseits mit dem Wohlergehen und der Gewichtszunahme, andrerseits mit dem negativen Nachweis des Blutes im Stuhl.

Heinrich U., 40 Jahre alt, kommt mit der Angabe in die Klinik, mit dem 30. Jahre am Magengeschwür mit Blutung erkrankt zu sein. Seither sei er magenleidend. In der letzten Zeit klagt Patient über Druckgefühl und Schmerz in der Magengegend. Auch habe er häufig schleimige Massen erbrechen müssen.

Röntgenbefund: geringe Gastrektasie.

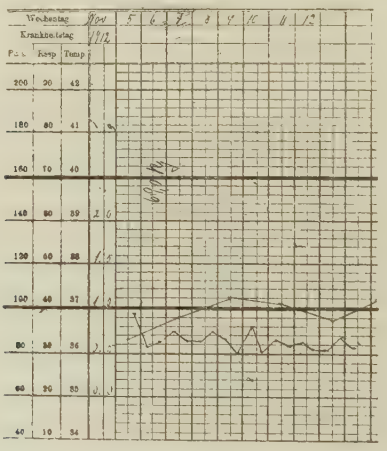

Die Indexkurve weicht wenig von einer normalen ab. Es dürfte dies damit zusammenhängen,

daß die schädigende Wirkung des Ulcus selbst bereits erloschen ist.

Aus den phagocytären Kurven läßt sich deutlich entnehmen, daß die Werte bei Magenulcus durchaus nicht so niedere sind, wie bei Carcinom. Sie bewegen sich vielmehr alle über 0,5; erreichen sogar vielfach den Normalindex.

Es war dies auch von vornherein anzunehmen, da es sich beim Ulcus wohl nicht um eine Resorption toxischer Produkte handelt, wie beim Carcinom. Es liegt also auch kein Grund vor, daß die phagocytäre Tätigkeit der Leucocyten sehr geschädigt wird.

Wir können nun auf Grund unserer Untersuchungen sagen, daß der Index 0,5 als Grenzwert zwischen Ulcus und Carcinom angesehen werden kann.

Mit Feststellung dieser Tatsache haben wir aber einen wichtigen Faktor für die Differentialdiagnose gewonnen. Handelt es sich um zweifelhafte Fälle, so haben wir jetzt einen Anhaltspunkt mehr, indem wir die Entscheidung dahin treffen können, daß Indices über 0,5 mehr für Ulcus, aber unter 0,5 mehr für Carcinom sprechen.

Durch diese Betrachtungen hoffen wir, den Beweis erbracht zu haben, daß die von Stuber u. Rütten ausgesprochene Vermutung, die Methode auch am Krankenbett in differential-diagnostischer Hinsicht zwischen Ulcus und Carcinom verwenden zu können, sich bestätigt.

Literatur.

A. E. Wright: Studien über Immunisierung und ihre Anwendung in der Diagnose und Behandlung von Bacterienifectionen. Jena, G. Fischer 1909.

A. E. Wright: On the measurement of the bactericidal power of smale samples of blood under aerobik and anaerobik conditions and the Comperation of bactericidal effect of human blood drawn off and tested under these contrested conditions. Proceeding of the royal society of London 1903, Vol. 71, pag. 54 ff.

H. S. Hamburger: Physikalisch-chemische Untersuchungen über Phagocytose und ihre Bedeutung vom allgemein biologischen und pathologischen Gesichtspunkte. Wiesbaden, J. F. Bergmann 1912.

E. Abderhalden: Blutanalysen. Zeitschrift für physiol. Chemie, 1898, Band 35, pag. 107 ff.

Karl Flügge: Grundriß der Hygiene. 7. Auflage.

Stuber und Rütten: Über eine einfache Methode zur Bestimmung des phagocytären Indexes und dessen klinische Bedeutung. Münch. Med. Wochenschrift, 1913, No. 29.

Lebenslauf.

Geboren am 2. Mai 1889 als Tochter des Rektors Hillger zu Schlanstedt, besuchte ich die höheren Mädchschulen zu Lichterfelde-Berlin und Prenzlau, darauf die Studienanstalt zu Hannover. Seit April 1909 widmete ich mich dem Studium der Medizin an den Universitäten zu Göttingen, Kiel und Freiburg i. Breisgau. Die ärztliche Vorprüfung bestand ich am 15. Juli 1911, das Staatsexamen beendete ich am 21. April 1914.